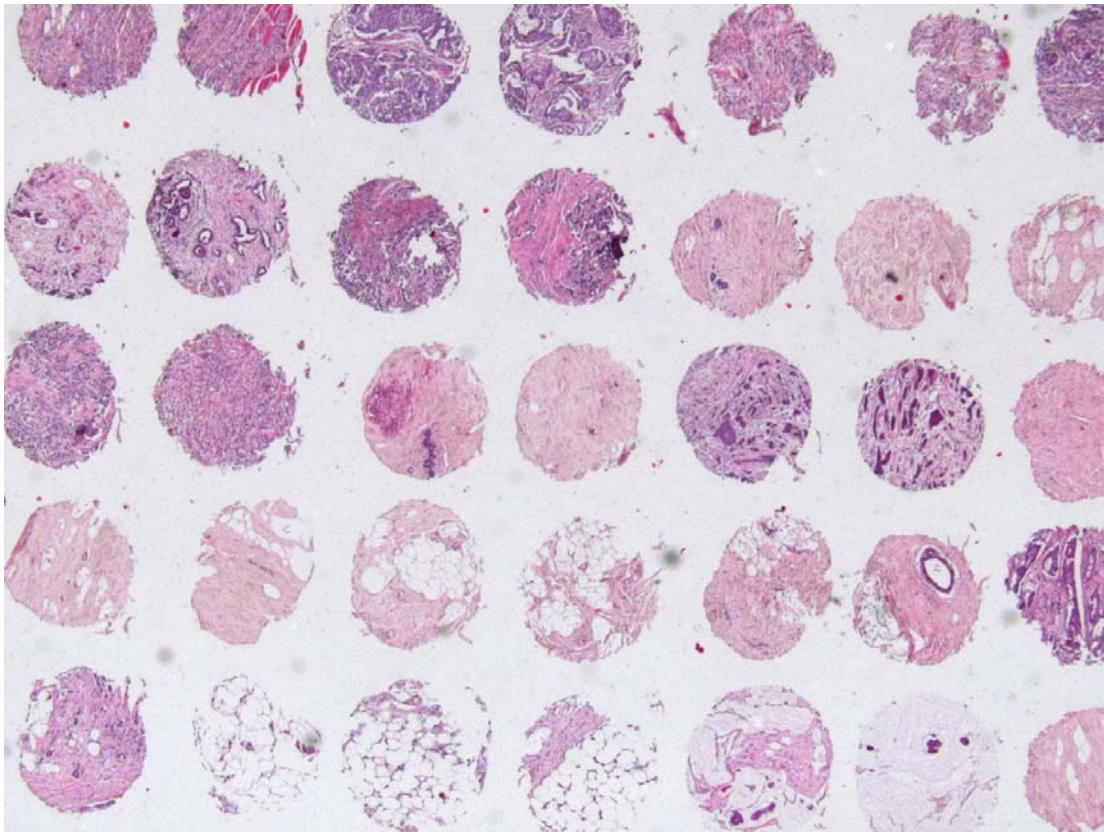


TISSUE MICROARRAY: NUOVA TECNOLOGIA A CONFRONTO



Lavoro di diploma 2010
Redatto da: Federica Bisignani
Scuola superiore medico Tecnica, Locarno

Svolto presso: Istituto Cantonale di Patologia, Laboratorio d'istologia
Responsabile Tecnico: Lara Lunghi

INDICE

| | |
|---|----|
| 1. ABBREVIAZIONI..... | 3 |
| 2. RIASSUNTO | 4 |
| 3. INTRODUZIONE..... | 5 |
| 3.1 TECNICA TMA | 6 |
| 3.2 APPLICAZIONI DELLA TECNICA TMA | 6 |
| 3.3 VANTAGGI DELLA TECNICA TMA..... | 8 |
| 3.4 SVANTAGGI DELLA TECNICA TMA | 8 |
| 3.5 OBIETTIVI DEL LAVORO | 9 |
| 4. MATERIALI E METODI..... | 10 |
| 4.1 CAMPIONI..... | 10 |
| 4.1.1 FISSAZIONE IN FORMALINA | 10 |
| 4.1.2 DISIDRATAZIONE..... | 10 |
| 4.1.3 INCLUSIONE IN PARAFFINA | 10 |
| 4.2 COLORAZIONE ISTOCIMICA EMATOSSILINA-ERITROSINA (HE)..... | 11 |
| 4.3 COLORAZIONI IMMUNOISTOCIMICHE..... | 11 |
| 4.4 FISH | 11 |
| 4.5 PIANIFICAZIONE DEL LAVORO | 11 |
| 4.6 APPARECCHI A CONFRONTO..... | 12 |
| 4.6.1 TECNICA | 12 |
| 4.6.2 STRUTTURA | 16 |
| 4.6.3 COSTI | 17 |
| 5 RISULTATI..... | 18 |
| 5.1 TEMPI..... | 18 |
| 5.2 PROBLEMI RISCONTRATI | 18 |
| 5.3 VALUTAZIONE DELLE ATTIVITÀ LEGATE ALLA MICROSCOPIA | 20 |
| 5.3.1 CONFRONTO DELLA COLORAZIONE HE | 20 |
| 5.3.2 CONFRONTO DELLE COLORAZIONI IHC | 22 |
| 5.3.3 CONFRONTO DELLA FISH | 23 |
| 5.4 RIASSUNTO DI VANTAGGI E SVANTAGGI EMERSI NELLO STUDIO | 24 |
| 6. DISCUSSIONE E CONCLUSIONI | 25 |
| 7. RINGRAZIAMENTI..... | 28 |
| 8. BIBLIOGRAFIA..... | 29 |
| 9. ALLEGATI | 31 |

INDICE DELLE FIGURE

| | |
|---|----|
| Figura 1: Stadi che portano alla costruzione del blocco array..... | 6 |
| Figura 2: Linee cellulari su cui è stata eseguita un'analisi IHC..... | 7 |
| Figura 3: Apparecchio TMA in uso all'ICP | 14 |
| Figura 4: Aghi dell'apparecchio TMA in uso all'ICP | 14 |
| Figura 5: Meccanismo per lo spostamento del ago e del sistema di campionamento dell'apparecchio TMA in uso all'ICP..... | 14 |
| Figura 6: Apparecchio Tissue Arrayer MiniCore®..... | 15 |
| Figura 7: Ago coassiale dell'apparecchio Tissue Arrayer MiniCore® | 15 |
| Figura 8: Manopola dell'apparecchio Tissue Arrayer MiniCore®. | 15 |
| Figura 9: Vetrino di carote di tessuto epatico non allineate, ricavato dal blocco MiniCore® | 18 |
| Figura 10: Rottura del blocco costruito con l'apparecchio MiniCore®..... | 19 |
| Figura 11A: Taglio ricavato dal blocco costruito con l'apparecchio in uso, sottoposto a colorazione HE..... | 21 |
| Figura 11B: Taglio ricavato dal blocco costruito con l'apparecchio MiniCore®, sottoposto a colorazione HE | 21 |

INDICE DELLE TABELLE

| | |
|---|----|
| Tabella 1 : Pianificazione del lavoro..... | 11 |
| Tabella 2 : Differenze persistenti tra le componenti dei due apparecchi..... | 13 |
| Tabella 3 : Caratteristiche strutturali dei blocchi costruiti con i due apparecchi..... | 16 |
| Tabella 4 : Costi per il ricambio delle componenti dei due apparecchi | 17 |
| Tabella 5 : Tempi di costruzione dell'array impiegati dal tecnico di laboratorio | 18 |
| Tabella 6 : Valutazione delle caratteristiche della colorazione HE eseguita sul blocco array costruito con l'apparecchio in uso e con l'apparecchio MiniCore® | 20 |
| Tabella 7 : Valutazione delle caratteristiche delle colorazioni IHC Cerb2, PR, ER e Ki67 eseguite sul blocco array costruito con l'apparecchio in uso e con l'apparecchio MiniCore® | 22 |

| | |
|--|----|
| Tabella 8 : Valutazione delle differenze qualitative tra le colorazioni IHC Cerb2, PR, ER e Ki67 per entrambi i blocchi array..... | 22 |
| Tabella 9 : Valutazione delle caratteristiche della FISH eseguita sul blocco array costruito con l'apparecchio in uso e con l'apparecchio MiniCore®..... | 23 |
| Tabella 10: Vantaggi e svantaggi apparecchio in uso | 24 |
| Tabella 11: Vantaggi e svantaggi dell'apparecchio MiniCore® | 24 |

INDICE DEGLI ALLEGATI

| | |
|--|-----------|
| 9.1 ILLUSTRAZIONE DELLA ZONA DI CAROTAGGIO..... | 31 |
| 9.2 LA FISSAZIONE..... | 32 |
| 9.3 LA DISIDRATAZIONE..... | 33 |
| 9.4 COLORAZIONE EMATOSSILINA – ERITROSINA | 34 |
| 9.5 IMMUNOISTOCHEMICA..... | 35 |
| 9.6 FISH HER2..... | 47 |
| 9.7 IMMAGINI PIÙ DETTAGLIATE SULL'APPARECCHIO MINICORE® | 52 |
| 9.8 PROVA PER DEFINIRE LA DISTANZA MIGLIORE..... | 55 |
| 9.9 STRUTTURA DEI BLOCCHI ARRAY | 56 |
| 9.10 DISALLINEAMENTO DELLE CAROTE | 60 |
| 9.11 IMMAGINI HE..... | 61 |
| 9.12 IMMAGINI IHC | 62 |
| 9.13 IMMAGINI FISH | 64 |
| 9.14 DIMOSTRAZIONE DELL'INFLUENZA DATA DALLO SPESSORE DEL TAGLIO..... | 66 |

Immagine documentata nella copertina illustra una foto eseguita durante la ricerca. Mostra un taglio di un blocco array costruito con l'apparecchio TMA in uso, su cui è stata eseguita la colorazione istologica ematossilina – eritrosina.

1.ABBREVIAZIONI

| | |
|------|------------------------------------|
| TMA | Tissue Microarray |
| ICP | Istituto Cantonale di Patologia |
| HE | Ematossilina-eritrosina |
| IHC | Immunoistochimica |
| FISH | Fluorescence In Situ Hybridization |

2. RIASSUNTO

Introduzione

Il Tissue Microarray (TMA), è una tecnica che facilita la comprensione dello sviluppo e della patogenesi delle diverse neoplasie.

Permette di porre un grande numero di sezioni di tessuto su un unico blocco di paraffina. Questo facilita lo studio della patologia nei diversi individui, oltre che una diminuzione dei tempi e dei costi d'analisi.

Attualmente all'Istituto Cantonale di Patologia (ICP) è presente un apparecchio TMA che è stato assemblato da una tecnica in analisi biomediche e dal marito biologo. Questo presenta svantaggi, tra cui un sistema informatico che permette di automatizzare pochi passi, e di conseguenza una richiesta di maggiore attenzione da parte dell'operatore.

L'ICP ha quindi deciso di testare un nuovo apparecchio TMA, apparecchio MiniCore® della ditta Alphelys, per prendere in considerazione un suo possibile acquisto.

L'obiettivo del mio lavoro è quello di confrontare i due apparecchi TMA per determinare se l'acquisto del nuovo è opportuno, secondo parametri prestabiliti.

Materiali e Metodi

La costruzione del blocco array (blocco costruito con l'apparecchio TMA) all'ICP viene fatta unicamente con i tumori del seno. Questo perché ci sono delle terapie che permettono di contrastare lo sviluppo di questa neoplasia in determinati pazienti. Attraverso il TMA è possibile effettuare degli studi più approfonditi sulla patologia, valutare in che modo questa si manifesta nei diversi individui, ed eseguire delle analisi in contemporanea per effettuare dei confronti.

Per la mia ricerca ho raccolto 166 campioni di tessuto di pazienti a cui è stato diagnosticato il tumore al seno nell'anno 2003.

I criteri di valutazione, per il confronto tra i due apparecchi sono: aspetto temporale, tecnico, strutturale ed economico.

Sono state poi valutate le analisi legate alla microscopia quali: colorazione ematossilina-eritrosina (HE), colorazioni immunoistochimiche (IHC), e analisi d'ibridizzazione in situ (FISH).

Risultati

Le valutazioni microscopiche delle sezioni ottenute dai blocchi costruiti con entrambi gli apparecchi, hanno dato dei risultati simili solo per alcuni dei criteri presi in considerazione.

L'apparecchio MiniCore® non rispecchia in modo completo le caratteristiche descritte nel manuale: ha creato troppi problemi tecnici, che hanno bloccato più di una volta la costruzione del blocco array.

Inoltre la formazione dei tecnici proposti all'assistenza al cliente non è risultata confacente alle nostre esigenze operative.

Per questo motivo l'acquisto del nuovo apparecchio è stato sconsigliato.

2. ABSTRACT

Introduction

The Tissue Microarray is a technique that facilitates understanding and pathogenesis of the various types of cancer.

It allows a large number of tissue sections to be put on a single block of paraffin, which facilitates the study of pathology in different individuals. It also reduces the time and cost of the analysis.

Currently, at the Cantonal Institute of Pathology (ICP) a specific equipment for TMA construction. This equipment was assembled by a technician in biomedical analyses and her husband biologist. It presents many disadvantages, such as a computer system that does not allow automation of many stages of the process, and consequently more attention by the operator is necessary.

The ICP decided to test new TMA equipment, the MiniCore® from Alphelys company, in order to consider possible purchase.

The objective of this study was to compare the two instruments, in order to determine whether the purchase of the new instrument is appropriate.

Materials and Methods

At ICP the construction of array block (block built with TMA equipment) is made only with breast cancer. This is because there are therapies that are able to contrast the development of this cancer in certain patients. Through TMA it is possible to make further study of the pathology, assess how this manifests itself in different individuals, and perform analysis simultaneously for comparison.

For the comparison study, tissue samples from 166 patients were used. The patients had all been diagnosed with breast cancer in 2003.

The criteria for evaluation and comparison the two instruments are temporal, structural, technical and economic aspects.

The microscopy analyses were then evaluated: hematoxylin-eritrosin (HE) and immunoistochemical (IHC) coloring, and in situ hybridization analysis (FISH).

Results

Microscopic evaluation of the sections cut from blocks made with the two instruments yielded similar results only for some of the criteria considered.

The MiniCore® does not reflect fully the characteristics described in the manual.

Many technical problems in addition occurred, which frequently blocked the construction of the block array.

Additionally the training of technical assistants for clients was not suited to our needs.

For this reason the purchase of new equipment has not been recommended.